

ABRIL / MAYO / JUNIO 2016

DENTSPLY

www.dentsply.cl

magazine

La era dorada WAVEONE GOLD,
habla el equipo de diseño

Casos Clínicos
Dr. Rodrigo Recabarren -
Especialista en Endodoncia
LD Andrea Rodríguez -
Ceramista


Ofertas Imperdibles

Era de cambios READY STEEL,
los especialistas opinan

Falsificación V/S Original



Síguenos



CONTACTOS

Marcia Tapia Crisostomo

Representante Comercial Santiago
(56-2) 2 235 2880 Anexo 109
(56-9) 8 138 1273
marcia.tapia@dentsplysirona.com

Lorena Paredes Miño

Representante Comercial Zona Sur
(56-2) 2 235 2880
(56-9) 9 289 9476
lorena.paredes@dentsplysirona.com

Pamela Oliva Castro

Representante Comercial Zona Sur
(56-2) 2 235 2880
(56-9) 9 919 6110
pamela.oliva@dentsplysirona.com

Carolina Opazo Basaez

Representante Comercial Quinta Región
(56-2) 2 235 2880
(56-9) 9 159 9381
carolina.opazo@dentsplysirona.com

Sandra Rojas Latorre

Representante Comercial Implantes
(56-2) 2235 2880 Anexo 109
(56-9) 9 895 0124
sandra.rojas@dentsplysirona.com

María Fernanda Snidjer

Promotor de Ventas Santiago
(56-2) 2 235 2880 Anexo 109
(56-9) 4 271 2870
mariafernanda.snidjer@dentsplysirona.com

Manuel Castillo Olivos

Representante Comercial Santiago
(56-2) 2 235 2880 Anexo 109
(56-9) 9 919 6115
manuel.castillo@dentsplysirona.com

Alfredo Torres Céspedes

Representante Comercial Laboratorio
(56-2) 2 235 2880 Anexo 109
(56-9) 9 499 6910
alfredo.torres@dentsplysirona.com

Rafael Consuegra Gálvez

Promotor de Ventas Santiago
(56-2) 2 235 2880 Anexo 109
(56-9) 6 519 7642
rafael.consuegra@dentsplysirona.com



PORTADA
WWW.SHUTTERSTOCK.COM



facebook.com/DentsplyChile



@dentsplychileSA



asesoriatecnica.chile@dentsplysirona.com



Dentsplychile

Habla el Equipo de Diseño

DENTSPLY MAILLEFER ha contado con los mejores profesionales en Endodoncia para desarrollar wave • one[®] GOLD

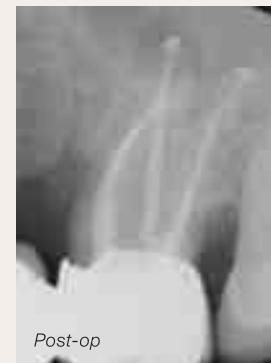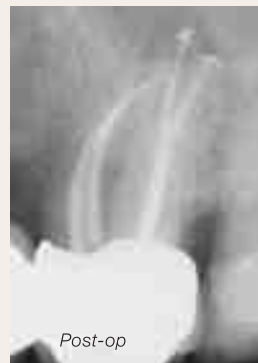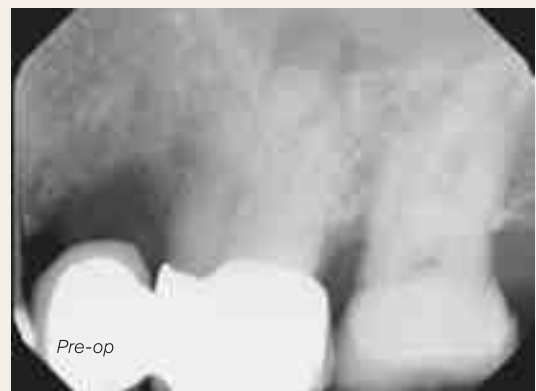D^r C. Ruddle, D^r J. Webber, D^r W. Pertot, D^r S. Kuttler

La conformación de conductos nunca había resultado tan fácil

Desde su lanzamiento en 2011, WAVEONE[®] de Dentsply Maillefer marcó un nuevo estándar en la conformación de conductos radiculares. Los dentistas generales y los endodoncistas de todo el mundo han comentado su valoración de la simplicidad que otorga WAVEONE[®] a sus esfuerzos por dotar de tratamientos endodóncicos de calidad a sus pacientes.

Hemos estado trabajando en un nuevo y apasionante proyecto WAVEONE[®] para traerle WAVEONE[®] GOLD.

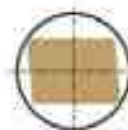WAVEONE[®] GOLD otorga al procedimiento endodóncico una metalurgia avanzada para la técnica de conformación de conductos radiculares con lima única. Más allá, optimizamos los diámetros de punta, las conicidad y la sección, para producir una lima que realmente aumenta la seguridad, la eficacia y la flexibilidad durante la conformación de los conductos. WAVEONE[®] GOLD lleva a otro nivel la simplicidad y el éxito del tratamiento.



Courtesy of Dr. J. Webber



Giro alterno



Sección evolucionada



Conicidad variable

Tratamiento térmico GOLD

Punta optimizada



CASO CLINICO

Molar inferior con canales de curvatura severa, tratado usando el Sistema de Instrumentación Wave One Gold®.

DR. RODRIGO RECABARREN MADRID

ESPECIALISTA EN ENDODONCIA UNIVERSIDAD DE CONCEPCION-CHILE

DOCENTE DE ENDODONCIA UNIVERSIDAD DE LOS ANDES-CHILE

DIPLOMADO EN INVESTIGACION PONTIFICIA UNIVERSIDAD CATOLICA-CHILE

Introducción

El siguiente caso es interesante de exponer debido a la complejidad anatómica de los canales mesiales, estrechos y curvados, y además porque el paciente relata en su anamnesis que dos odontólogos intentaron localizarlos previamente, sin buenos resultados por lo que decidieron derivarlo al especialista.

Descripción:

Paciente de género masculino, 57 años de edad, acude al especialista en endodoncia donde se diagnostica periodontitis apical sintomática del diente 4.6 con tratamiento previamente iniciado. A la radiografía periapical previa se observa una obturación mesial extensa y profunda próxima al piso de la cámara pulpar con sospecha de perforación. Se explica al paciente que el pronóstico es dudoso debido a este factor y se toma la decisión conjunta de realizar una sesión exploratoria previa, antes de definir si se intentará tratarlo y así evitar la exodoncia.

En la primera sesión se realiza un cuidadoso retiro de la obturación mesial, terminando con puntas ultrasónicas y magnificación para luego reconstruir la pared mesial con resina y cuidando no obliterar la entrada de los canales. Se verifica que no hay perforación del piso cameral y se procede a localizar la entrada de los canales mesiales, hasta lograr permeabilizarlos con limas K 08. Se realiza Glydepath con lima Proglider® y se realiza la reubicación del orificio de entrada de los canales con lima SX de Protaper®. Se determina la LT y de acuerdo a la medición de calibre apical de los canales, posteriormente se decide instrumentarlos con lima Wave One Gold Primary de 25 mm., manteniendo siempre abundante irrigación con hipoclorito de sodio. Se deja doble sellado de cemento fermín y Ionómero de vidrio.

En la segunda sesión, luego de constatar que el diente se encuentra asintomático, se repasa la preparación químico mecánica y se activan los irrigantes con Endoactivator® por un minuto en canal para cada recambio de la solución irrigante. Finalmente se obturan todos los canales con gutapercha termoplástica. Se realiza una restauración oclusal de resina fotopolimerizable de 2 mm de espesor.

Se cita a control a la semana, dándose el alta asintomática y derivando al rehabilitador.

Conclusión:

En mi experiencia, las limas Wave One Gold son de fácil manipulación y están indicadas para ser usadas en canales estrechos y curvados, ya que son capaces de combinar flexibilidad con resistencia que es precisamente lo que el endodoncista requiere para manejarse con mayor seguridad en estas anatomías radiculares complejas.

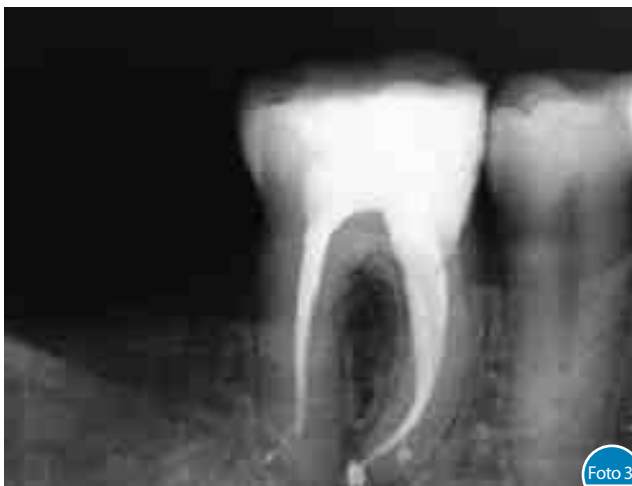
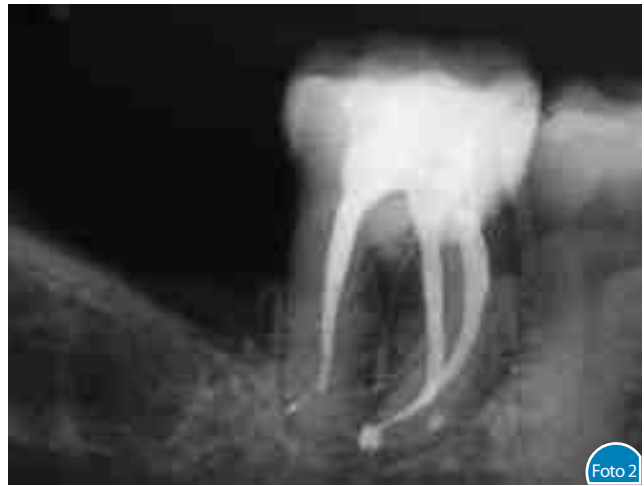
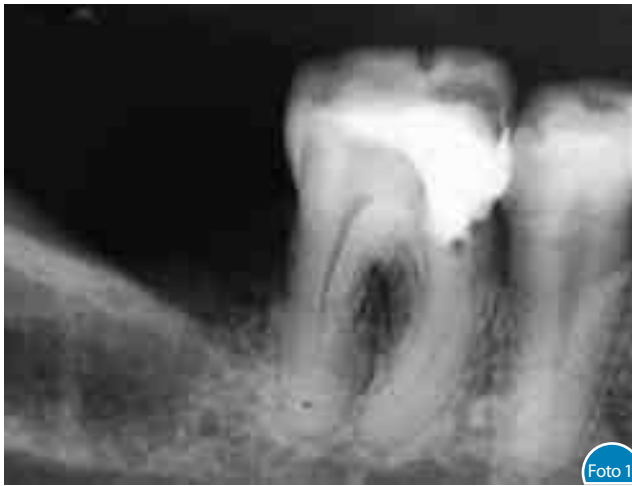Foto 1. Radiografía previa al tratamiento.

Foto 2. Radiografía en posición céntrica, de control de relleno endodóntico. Se observa preservación de la curvatura de los canales instrumentados con Wave One Gold.

Foto 3. Radiografía de control con deslizamiento. Se observa salida lateral del foramen en canal distal y mesiolingual.

DENSPLY
MAILLEFER

Surfea el conducto con confianza

wave • one[®]
GOLD

1 Refuerza la seguridad del paciente

- La lima WAVEONE[®] GOLD Primary es un 50% más resistente a la fatiga cíclica que la lima WAVEONE[®] Primary
- Efecto de atornillamiento reducido, comparado con los sistemas rotatorios estándar

2 Cubre un rango más amplio de morfologías del conducto

- Mayor flexibilidad de la lima, gracias a la tecnología GOLD
- Más tamaños disponibles (Small, Primary, Medium, Large)

3 Acorta el tiempo de conformación

- Lleve la eficacia de corte a un nivel más alto
- Una sola lima por tratamiento se traduce en un ahorro de tiempo para la conformación y la irrigación

+
WE
KNOW
ENDO.





CASO CLINICO

“Me parece importante compartir con ustedes lo natural que pueden resultar unas carillas Cerigo Kiss en el tono “CO”. Por muy opalescentes que éstas puedan verse en su presentación, logran mimetizarse con la dentina del diente, sin mostrar cortes entre la preparación y la restauración, dando como resultado la apariencia de dientes jóvenes y vitales.”

LD. ANDREA RODRIGUEZ GONZALEZ

CERAMISTA - JEFE LABORATORIO DENT LIVE
RANCAGUA - SEXTA REGION

Paciente de 25 años se presenta con una mordida abierta en el sector anterior, luego de una antigua ortodoncia (hace 9 años) que no logro generar un overjet y overbite deseado. Se trató de solucionar el efecto alargando y cerrando los espacios con un recubrimiento de resinas directas sin resultados positivos.

Cerámica Prensada Inyectada. Técnica de Maquillaje

Antes de comenzar a trabajar y elegir la pastilla adecuada es de vital importancia conocer los siguientes datos para lograr el éxito estético esperado:

1. Descartar bruxismo.
2. Analizar grosores mínimos: Un encerado diagnóstico nos será de gran ayuda para controlar espesores y diseño adecuado al rostro del paciente.

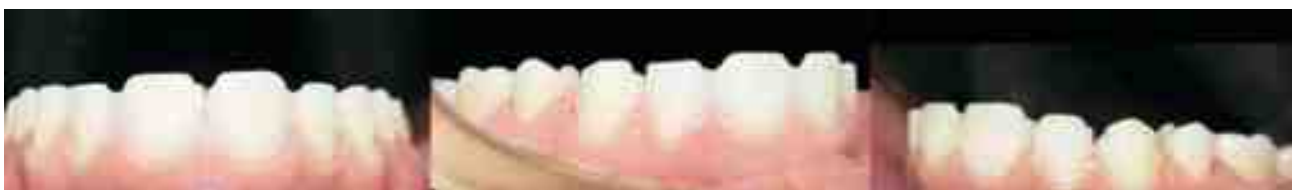

Imagen lateral del antes y después de la prueba estética en boca sin preparaciones, planificación digital llevada a la realidad mediante Mock Up.



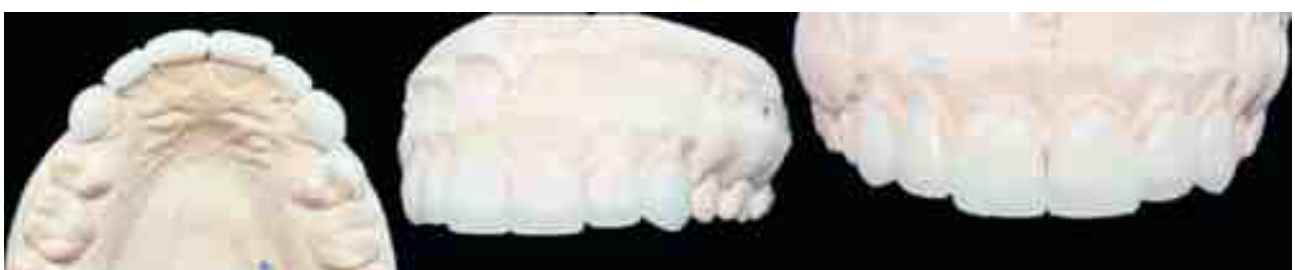Imagen frontal del antes y después de la prueba estética en boca sin preparaciones, planificación digital llevada a la realidad mediante Mock Up.

3. Color de la preparación: En este caso se presenta con un tono semejante al A3, por tanto se eligió una pastilla cristal “CO”, con mucha traslucidez y opalescencia para complementarse con el tono A3 de la dentina, dando como resultado A2 cervical - A1 medio e incisal.

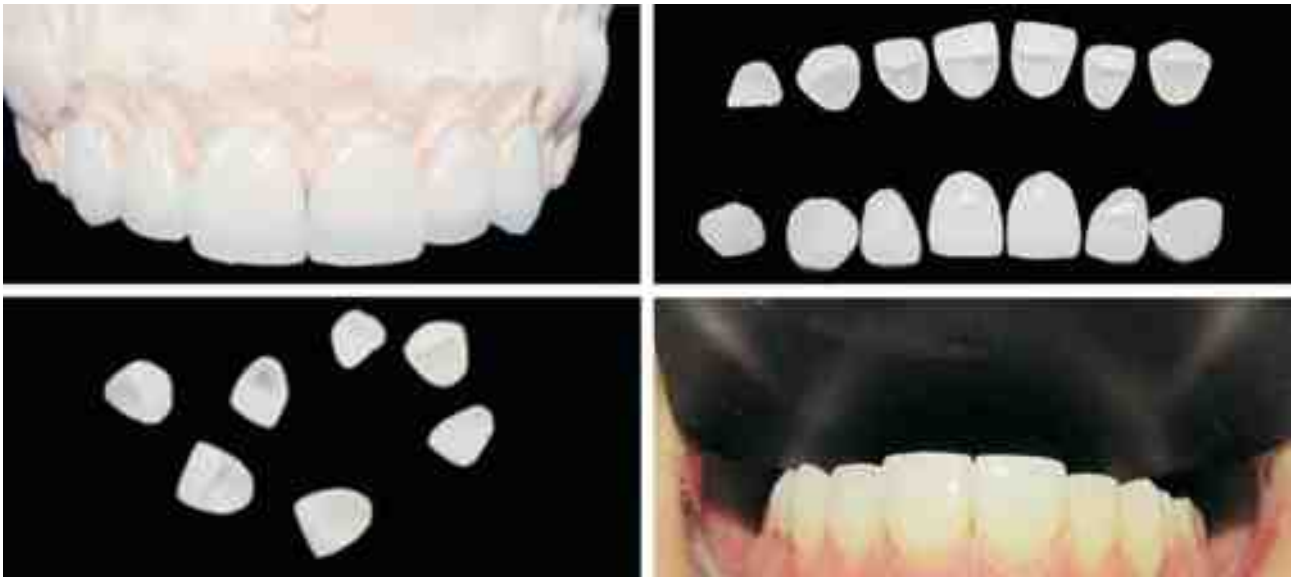


Preparaciones biológicas para carillas ceramias de dientes 1.3 1.2 1.1 2.1 2.2 2.3 y diente 2.4 sin preparación biológica.

Se eligió la técnica de maquillaje que consta en solo aplicar tinciones y glasear las superficies de las estructuras con el fin de dar el paso al odontólogo y que éste verifique el largo desgastando en boca sin correr el riesgo de eliminar la traslucidez o alterar el color entre las piezas.

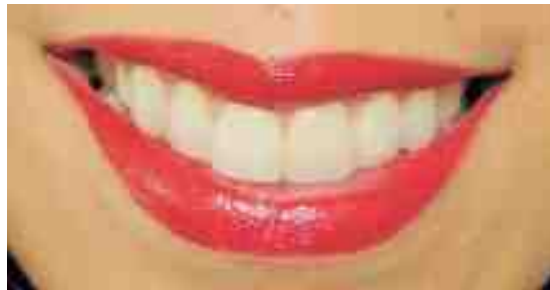

Pieza 12. Se realizó una carilla Proximal vestibular para cerrar amplio punto de contacto. Sin desgaste de la pieza.



Una vez afinadas, reproducir texturas superficiales y suavizarlas fueron maquilladas con leves tinciones blancas para reproducir un aspecto de mayor naturalidad en la joven paciente.

Para finalizar, se realizó una cocción de glaseado con polvos de baja fusión a 800° por un minuto.



Valentina Javiera Matus Gómez. 25 años.



DR. JORGE TRONCOSO PAZOS

ESPECIALISTA EN REHABILITACION ORAL USS
 IMPLANTOLOGIA BUCOMAXILO FACIAL. U. DE CHILE
 ACADEMICO POSTGRADO UNIVERSIDAD SAN SEBASTIAN SEDE SANTIAGO

RESTAURACIONES ESTETICAS ANTERIORES, UN DESAFIO CADA VEZ MAS FRECUENTE, el aumento de las necesidades estéticas por parte de nuestros pacientes nos ha llevado a que el odontólogo y su técnico de laboratorio estén a la vanguardia en los materiales y tecnología para satisfacer esa demanda.



Cergo® *kiss*
 Keep it simple and safe.

Cerámica "libre de metal" para coronas, carillas e incrustaciones.



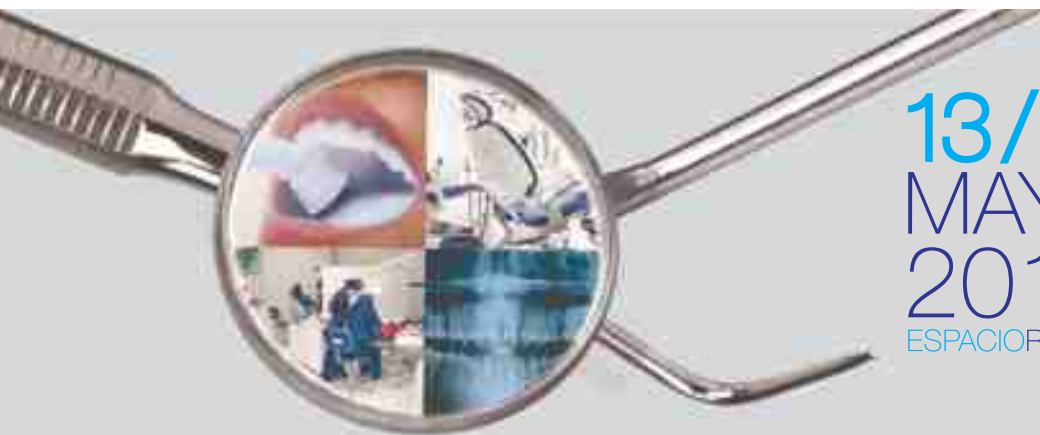DeguDent
 A Dentsply International Company



MultimatNTXpress

Se adapta a sus
necesidades
Rápidamente.

- Apto para todos los programas de cocción e inyectado.
- Resultados confiables de cocción.
- Fácil adaptación.
- Diseño moderno.



13/14
MAYO
2016
ESPACIORIESCO



PARTICIPA EN NUESTRAS CHARLAS

FECHA	HORARIO	EMPRESA	TEMA	ESPECIALIDAD
Viernes 13 de Mayo: Salón 1	12:00 - 12:50	Dentsply Chile	Era Dorada de la Instrumentación Endodóntica Dra. Carolina Cabrera	Endodoncia
Sábado 14 de Mayo: Salón 2	12:00 - 12:50	Dentsply Chile	Cerámica para Metal Ceramco 3 LD Víctor Romero	Laboratoristas
	13:00 - 13:50	Dentsply Chile	Nuevas Tecnologías, Eficiencia y Estética. Dra. Catalina Valdivieso	Odontología General



Ofertas Imperdibles

* Ofertas hasta agotar stock

Surefil SDR Flow + XP Bond

\$46.900



Whitegold Office

peróxido de Hidrógeno al 35%.
2 Kits para 4 tratamientos por:

2x

\$69.900

Valor Ref. Unid.: \$ 50.700
Vencimiento 02/2017



SmartCem2

1 light + 1 medium

\$60.900

Valor Ref. Unid.: \$ 46.000

2x



Protaper Next

3 limas, número y medida a elección

\$34.900

Valor 1 blister



Precise SX

Denso + Fluido + Catalizador

\$28.000

Kit completo



Waveone Gold

3 limas, número y medida a elección

\$41.900

Valor 1 blister



Santiago
Viña del Mar
Talcahuano
Concepción



Santiago
Viña del Mar
Talcahuano
Concepción



Santiago



Santiago



Valdivia



Santiago



Santiago



Santiago
Concepción
Temuco



Viña del Mar



Santiago
Concepción

CASO CLINICO

SureFil[®] SDR[®]
flow

POSTERIOR BULK FILL FLOWABLE BASE

Se auto-adapta a todos los rincones de la cavidad, nivelación que le permite colocar hasta 4 mm en una aplicación sin necesidad de emplear instrumentos.

¿Restauraciones posteriores en capas? **cosa del pasado**

Autonivelación ahorra tiempo. Dos veces.

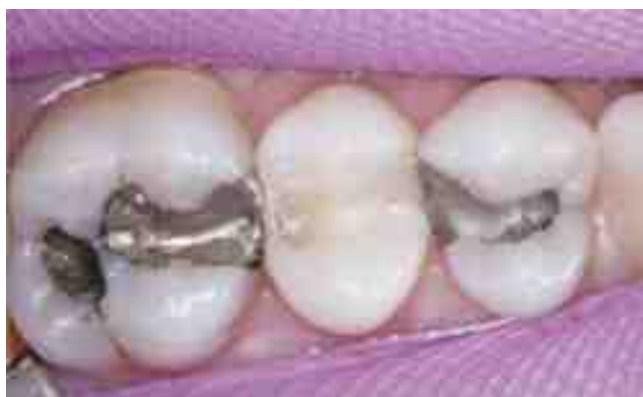Paciente: 45 años, sexo femenino, sistémicamente sana.

Hallazgo Clínico: Restauración en pieza 3 con márgenes defectuosos.

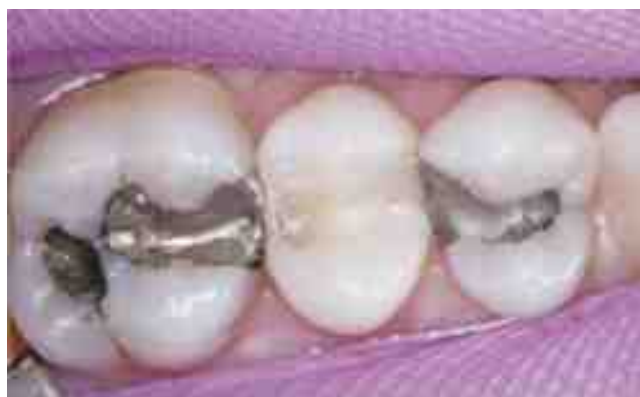Planificación del caso

Luego del examen realizado en una visita rutinaria de higiene dental, se le mostró al paciente fotografías digitales de la restauración defectuosa de la pieza 3. Luego de analizarlo junto al paciente, decidimos reemplazar esa restauración y la del primer premolar. Antes de cambiar la restauración, el paciente no presentaba sintomatología pero podría haber empezado con sensibilidad si no se realizaba este procedimiento.

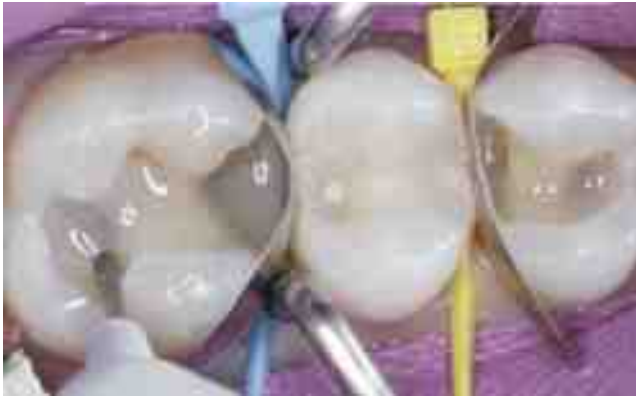Resultado



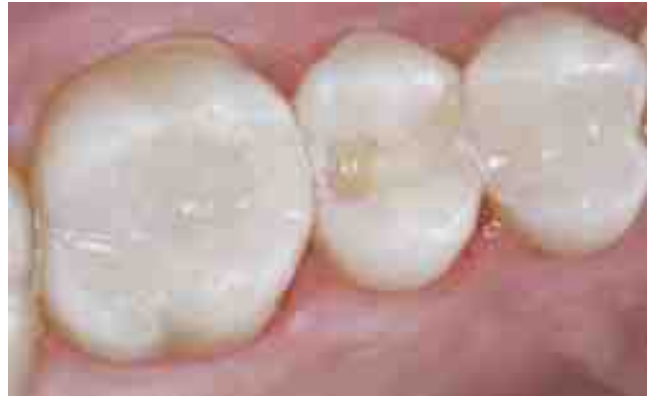Durante los controles periódicos luego del procedimiento, la paciente no presentó sintomatología.



Amalgama de las piezas 3 y 5 necesitaban ser cambiadas.



Preparación cavitaria MO en la pieza 3 y DO en la pieza 5 luego de eliminar las caries.



La fluidez del material promueve la autonivelación y no requiere manipulación.

Se utilizó SureFil® SDR® flow como material restaurador, hasta nivel de la unión amelodentaria y se fotocuró por 20 segundos en la pieza 3. La fina cánula que posee la jeringa del SureFil® SDR® flow, permite una posición correcta y excelente adaptación a la cavidad.

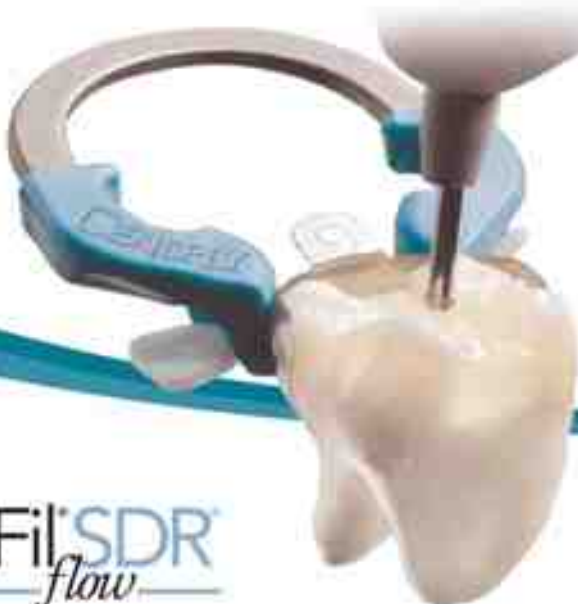Las restauraciones se completaron con una capa de 2 mm de EsthetX HD. Se utilizó una consistencia body presentando adecuada opacidad para un óptimo resultado estético.



DR. MARTIN GOLDSTEIN

LUEGO DE GRADUARSE DE LA UNIVERSIDAD DE CONNECTICUT DE LA FACULTAD DE MEDICINA DENTAL Y COMPLETAR EL POSTGRADO EN ODONTOLOGIA GENERAL EN LA UNIVERSIDAD DE YALE, EL DOCTOR GOLDSTEIN ACTUALMENTE PRACTICA LA ODONTOLOGIA GENERAL EN WOLCOTT, CT. ES MIEMBRO DE LA ACADEMIA INTERNACIONAL DE ESTETICA DENTO-FACIAL. SU MISION ES PROVEER UN SISTEMA FACIL DE SEGUIR PARA QUE INCLUSO LOS DENTISTAS MAS JOVENES PUEDAN USAR PARA GENERAR RESULTADOS CONSISTENTES Y PREDECIBLES.

¡EL PUNTO DE CONTACTO ES FUNDAMENTAL!



- ✓ Puntos de contacto precisos y predecibles
- ✓ Sellado hermético a nivel gingival
- ✓ Menos excesos, menor gasto de material
- ✓ Sistema sencillo de utilizar

SureFil® SDR®
flow
POSTERIOR BULK FILL FLOWABLE BASE

Palodent® V3
Sectional Matrix System

SU EQUIPO PARA RESTAURACIONES POSTERIORES



*Los especialistas
opinan*

DRA. CAROLINA CABRERA
ESPECIALISTA EN ENDODONCIA

Llega una era de cambio:

READY STEEL®

Es un hecho que el desarrollo de la tecnología en endodoncia ha traído consigo la simplificación de técnicas de instrumentación y obturación de canales, optimizando los resultados obtenidos en los tratamientos. Sin embargo, Ready Steel instala a las limas manuales convencionales de acero inoxidable en un lugar de vanguardia, no por su diseño innovador, ni por ser de una aleación de reciente factura, sino por el formato en que podemos adquirirlas, de acuerdo con las necesidades de bioseguridad del profesional moderno, que aprecia el hecho de que las limas estén pre-empacadas y pre-esterilizadas cumpliendo altos estándares de bioseguridad, que no solo benefician al paciente, evitándole infecciones cruzadas, sino también significan un ahorro de tiempo sustantivo en la clínica, gracias al ahorro de horas clínicas usadas en la limpieza, desinfección y empaque de los instrumentos reutilizables, reduciendo el riesgo de los accidentes asociados, que esto puede traer en el personal que los manipula. La era de los instrumentos desechables empacados y esterilizados con altos estándares de calidad es una forma segura y práctica de trabajar, que ha llegado para quedarse. Aprovechemos las ventajas de esta nueva era de instrumentos Ready Steel.

único uso, esterilizada, acero inoxidable
listo para usar **cuando Tú lo estés**

Dentsply Maillefer es un defensor de los estándares de la salud oral y es por esto que presentamos una nueva línea de limas de acero inoxidable esterilizadas: READY STEEL.

Las limas READY STEEL están pre-esterilizadas y se presentan en un blíster donde cada unidad está sellada individualmente, permitiendo su uso en un solo paciente y brindando tranquilidad durante sus procedimientos endodónticos.



Reducido riesgo de fractura

Las limas endodónticas muestran signos de deterioro durante su uso normal, el cual incrementa dramáticamente en los usos múltiples. Por lo tanto el uso único reduce el riesgo de fractura y aumenta la seguridad del paciente.



Óptima eficiencia de corte

Estudios han demostrado que la utilización de las limas en múltiples casos reduce su eficiencia de corte, empeorando su desempeño. Por lo tanto la eficiencia de corte mejora al trabajar con un instrumento nuevo para cada paciente.



Sin riesgo de contaminación cruzada

Estudios han demostrado que ciertas bacterias y tejido remanente podría permanecer en el instrumento luego de la esterilización. El uso único por paciente eliminaría este riesgo.

Falsificación vs. Original: **Cómo Detectar un Producto Falsificado**



Puede ser una sorpresa desagradable y peligrosa si Vd. descubre que algo no es lo que parece. Por ello, Dentsply Maillefer está actuando contra las falsificaciones y ayudándole a identificar los principales signos de una falsificación, para proteger a sus pacientes y su reputación clínica.

Los principales productos a revisar por estar afectados por falsificaciones:

- Productos de Acero Inoxidable: COLORINOX®: LIMAS-K, HEDSTROEMS, ENSANCHADORES-K FLEXOFILES, Y FLEXOREAMERS
- Productos de NiTi: PROTAPER® UNIVERSAL

COMO IDENTIFICAR UNA FALSIFICACION:

Pasos de la identificación	Producto Dentsply Maillefer Original ✓	Producto falsificado ✗
<p>1 Marcado CE La marca CE debería medir 5 mm de altura.</p>		
<p>2 Errores en la escritura Comprobar que existan errores en el deletreo u otros fallos de escritura. SST y limas mal escrito.</p>		
<p>3 Referencia del producto Cada producto debería tener un número de LOTE y otro de referencia, frente a una única numeración.</p>		<p>El mismo número de Referencia y Lote en distintos artículos</p>
<p>4 Sello de autenticidad READY STELL® y PROTAPER NEXT® en la versión de blister estéril tiene la cruz Suiza en el etiquetado; búsquelo en la parte superior derecha de cada blister.</p>	 Angulando el envoltorio debería observarse un cambio de color	<p>Carece de sello auténtico</p>

Atención: Los fabricantes de falsificaciones pueden mejorar sus productos o etiquetas en cualquier momento, por ello, este documento sirve como guía. Si tiene alguna duda, o necesitase más información para identificar un producto falsificado, por favor contacte con su representante de ventas local o con su distribuidor.

Dentsply enfocado en capacitar a su equipo de trabajo y profesionales



Foto 1



Foto 2



Foto 3



Foto 4



Foto 5

- Foto 1. Capacitación ANKYLOS en Dentsply Iberia - España.
Foto 2. Renovación Equipos Grant Program Universidad de Concepción.
Foto 3. Capacitación Vendedores en Dentsply Maillefer en Suiza.
Foto 4. Workshop Diplomado Universidad de Viña del Mar dictado por la Dra. Emma Fuenzalida.
Foto 5. Nuevo equipo de Entrenadores del sistema Waveone Gold.


ANKYLOS®

30 AÑOS

DE ÉXITO DOCUMENTADO
SIMPLE E INNOVADOR



Alcanza hoy el futuro



X·smart iQTM

REDEFINIENDO LA EXPERIENCIA EN ENDO

Libertad total

Combinando sin ataduras un motor inalámbrico con movimiento dual y la inteligencia del iPad®, X-SMART iQ marca un nuevo estándar en ergonomía y en la experiencia del usuario.

Socio en Endo

Una plataforma digital completa, X-SMART iQ le acompaña a través de cada paso de su tratamiento endodóncico - desde la formación del paciente a los datos del tratamiento.

Desafío futuro

X-SMART iQ está diseñado para crecer con su práctica clínica, permitiendo que múltiples aparatos de tratamiento, servicios y herramientas interactivas se integren en una solución.

Descubra las prestaciones y la libertad del nuevo X-SMART iQ en dentsplymaillefer.com

+
WE
KNOW
ENDO.